Aus der Universitäts-Frauenklinik zu Marburg a. d. Lahn
Direktor: Geheimer Medizinalrat Prof. Dr. E. Kehrer

Bewirken Teratome des Eierstockes und Pseudomucincystome Vermännlichung?

INAUGURAL-DISSERTATION
zur Erlangung der Doktorwürde in der Gesamten Medizin der Hohen Medizinischen Fakultät der Universität Marburg

vorgelegt von
Heinrich Wetzel
Medizinalpraktikant aus Großtychow

Marburg 1937

Druck: Buchdruckerei Joh. Hamel, Marburg (Lahn)

Angenommen von der Medizinischen Fakultät Marburg
am 17. November 1936
Gedruckt mit Genehmigung der Fakultät.
Referent Prof. Dr. H. Neumann
Correferent Geheimrat Prof. Dr. med. E. Kehrer

R. UNIV.
BIBLIOTHEEK
LEIDEN

Meinen Eltern in Dankbarkeit gewidmet!

Digitized by the Internet Archive
in 2026

https://archive.org/details/IA41556033_0051

In die Klinik der Eierstocksgeschwülste trat ein neues Moment mit der Untersuchung der Zusammenhänge zwischen ihnen und Erscheinungen von Vermännlichung. Gewächse von Blutdrüsen sind in der Lage, wesentliche Funktionen ihres Ausgangsgewebes weiter zu führen, und so kann es geschehen, daß Neubildungen von Hoden, Nebennieren und Ovarien Einfluß auf Körperbau und Geschlechtsmerkmale haben.

Der Begriff des Zwitters ist im Volke schon viel früher bekannt, als sich die Wissenschaft mit seiner medizinischen Erklärung befaßt hat.

Eine ausgedehnte Nomenklatur versucht diese Erscheinungen in kurzen, prägnanten Namen nach dem jeweiligen Befund zu erklären:

Hermaphroditismus verus, dieser eingeteilt in lateralis, uni- und bilateralis, Pseudohermaphroditismus in masculinus, femininus, internus und externus.

Diese Namen sind nach rein morphologischen Gesichtspunkten gewählt (Schema von Klebs). Halban, der im Gegensatz zu Virchow, der eine Geschlechtsbestimmung nur nach der Beschaffenheit der Keimdrüsen unternahm, wurde der Möglichkeit gerecht, daß Geschlechtsveränderungen sowohl Soma als auch Psyche des Menschen betreffen können.

Benda schlug vor, für Pseudohermaphroditismus masculinus Pseudorrhenie, für Pseudohermaphroditismus femininus Pseudothelie zu setzen. Aus der Erkenntnis heraus, daß Hermaphroditismus verus und Pseudohermaphroditismus nur graduell verschiedene Entwicklungsstörungen bedeuten, empfahl Poll Namen wie Hermaphroditismus germinalis und accidentalis, die dann Siegenbeck von Heukelom durch die Namen Hermaphroditismus glandularis und tubularis ersetzt wissen wollte. Für Fälle, bei denen eine histologische Analyse keinen klaren Befund ergab, ob es sich um Ovar oder Hoden handelte, gebrauchte Kermauner die Bezeichnung „Sexus anceps".

Lillie bezeichnete solche Menschen, bei denen eine klare Diagnose Mann oder Weib nicht zu stellen ist, als Intersexe.

In medizinischen Kreisen dürfte heute die Qualitäts- oder MF-Hypothese nach Goldschmidt festen Fuß gefaßt haben. Neuartig hat auch Goldschmidt das Problem der Intersexualität be-

leuchtet. Unter einem Intersex versteht man nach Goldschmidt ein Individuum, welches nach seiner genetischen Konstitution XY oder XX eigentlich ein Männchen oder ein Weibchen sein sollte, tatsächlich sich aber nur bis zu einem bestimmten Augenblick, dem Drehpunkt, mit seinem genetischen Geschlecht entwickelt, um dann seine Entwicklung mit den Zeichen des anderen Geschlechts zu vollenden. Je nachdem nun der Drehpunkt früher oder später liegt, wird man beim Intersex phänotypisch eine mehr oder weniger starke Mischung beider Geschlechtsmerkmale antreffen, obwohl jede einzelne Zelle genetisch zum gleichen Geschlecht gehört. Ein Intersex ist, wenn man so sagen will, ein Mosaik aus verschiedengeschlechtlichen Teilen, die zeitlich hintereinander liegen.

Eine Ablehnung erfährt die Goldschmidt'sche Lehre durch P l a t e , nach dem Intersexualität durch die Schwäche der Gonosomen hervorgerufen wird. Das Zeitgesetz der Intersexualität ist bei den vielen Ausnahmen als zu weitgehend abzulehnen. „Man kann höchstens von einer Zeitregel oder, noch besser, von häufig vorhandenen Korrelationen zwischen Ontogenie und Intersexualitätsgrad sprechen" (Plate).

Auffällig mehren sich in der Literatur seit Jahren Beschreibungen früher geschlechtlich völlig normaler Frauen, bei denen plötzlich Zeichen von Vermännlichung auftraten. Daß es sich hier meistens nicht um Zwitter handeln könnte. ergab sich aus dem Symptomenkomplex, der sich in der Hauptsache auf die sekundären Geschlechtsmerkmale beschränkte und am Genitale höchstens mit einer Vergrößerung der Klitoris einherging.

Es ergab sich weiter aus den eingehenden Untersuchungen, daß es Tumoren gibt, die eine Vermännlichung weiblicher Individuen bewirken, wovon die Tatsache unberührt bleibt, daß es Tumorbildung in den Keimdrüsen von Zwittern gibt, die nichts mit der Zwittrigkeit zu tun hat.

Zwei Organe sind an der Vermännlichung weiblicher Individuen beteiligt: die Nebenniere und das Ovarium.

Der große Symptomenkomplex der Nebennierengeschwülste kann seine virilisierende Wirkung sowohl bei ihrem Sitz in der Nebenniere, als auch bei ins Ovar versprengten Keimen ausüben.

Großes Interese haben in den letzten Jahren aber die Eierstocksgeschwülste erregt, durch die bei früher völlig weiblichen Individuen eine Vermännlichung im Zusammenhang mit der Entwicklung eines Tumors eintrat. Ja, die Literatur darüber ist so umfangreich geworden, daß es in diesem Rahmen zu weit führen würde, sie erschöpfend zu behandeln.

Nach der Theorie von Halban handelt es sich bei Tumoren der Ovarien, die eine Vermännlichung bewirken, um hermaphroditisch angelegte Individuen, deren wahre Natur zum Durchbruch kommt,

wenn das Ovar seinen weiblichsteuernden Einfluß durch den wachsenden Tumor verloren hat, wobei er den Keimdrüsen keine formative Reizwirkung, sondern nur protektiven Einfluß zuschreibt.

Im Gegensatz zu ihm haben andere Autoren Eierstocksgeschwülste gefunden, bei denen die Untersuchung der Keimdrüse mit Sicherheit eine Zwittrigkeit ausschloß, die aber doch Zeichen von Vermännlichung boten.

Nach langer Zeit des Versuchs, ein System in diese Untersuchungen zu bringen, ist es Robert Meyers Verdienst, durch überzeugende histologische Befunde einen klar umrissenen Komplex herauszustellen. Die Voraussetzung, daß die Vermännlichung durch Ovarialtumoren hervorgerufen wird, ist erfüllt, wenn nach dessen Exstirpation Wiederverweiblichung eintritt, es sei denn, daß ein Rezidiv folge.

Nach R. Meyer ist auch die Einteilung der Geschwülste mit Vermännlichung gültig:

1. Adenoma tubulare testiculare (Pick). (Bei dieser Geschwulst werden ca. 33 % mit Vermännlichungserscheinungen gefunden; erster Fall von H. O. Neumann veröffentlicht, weitere Fälle von Berner, Blair-Bell).
2. Atysche Tumoren mit schlechter Ausbildung der Schläuche, aber scheinbar regelmäßiger Vermännlichung.

Diese beiden Gruppen liegen morphologisch so weit auseinander, daß man glauben möchte, es handele sich um weltferne Verschiedenheiten. Als Brücke zwischen diesen so verschiedenen Bildungen fand R. Meyer

3. eine Mittelgruppe, die nur sehr geringe Grade von Vermännlichung bewirkt.

R. Meyer stellt auch besondere Forderungen bei der Untersuchung der vermännlichenden Tumoren auf. So soll besonders auf Ausfallserscheinungen geachtet werden, die im Anfang der Störungen auftreten. Diese Erscheinungen müßten mit dem auftretenden Inkret in Beziehung stehen, wobei zu prüfen wäre, ob das Hormon des Tumors auf das andere Ovar wirkt, ob es die Funktion des Hypophysenvorderlappens lähmt, oder — wenigstens in einzelnen Teilen der Inkretion — ob der Nachweis des Ausfalles funktionell oder histologisch an Hypophysenveränderungen zu erbringen ist, welche Wirkung die Beeinträchtigung der Hypophyseninkretion auf den übrigen Körper hat. Zusammenfassend sagt R. Meyer, die Arrhenoblastome entständen aus männlich vorbestimmten oder durch späteren Umschlag männlich gewordenen, in allen Fällen männlich gerichteten Keimepithelien. Bei den Trägerinnen von Arrhenoblastomen sind im Gegensatz zu den Keimdrüsenzwittern keine angeborenen Zeichen der Intersexualität vorhanden. Die nach

den einzelnen Geschwulsttypen der Arrhenoblastome wechselnde inkretorische Wirkung kann teils auf der Disposition der Frauen, teils auf der Inkretionskraft der Zellen beruhen; letztere scheint bei den unreifen Zellen eine größere zu sein.

Außer diesen Gruppen der zur Vermännlichung führenden Geschwülste findet man in der Literatur einige Andeutungen (H. O. Neumann, Berner, Spielmann), daß auch andere Tumoren mit Vermännlichungserscheinungen einhergehen, und zwar Teratome, Cystadenome und Ca des Ovariums, von welchen letzteres von einigen Autoren (Pick, Brauer) als Epithelioma chorioektodermale klassifiziert worden ist.

Teratome.

Die Teratome, die ihren Namen „Wundergeschwülste" wohl zu Recht haben, gehören nach Kermauner zu den häufigsten Geschwulstformen des Organs. Nach Kermauner dürfte heute auch die Namensbezeichnung der verschiedenen Gestaltung dieser Geschwülste gültig sein. Er bezeichnet die gewöhnlichen, cystischen Formen als Teratome, Dermoide, oder Dermoidcysten und die soliden, blastomatösen als Teratoblastome. Die kurzen Anmerkungen in der Literatur (R. Meyer, H. O. Neumann, G. A. Wagner), daß unter anderem Teratome eine Vermännlichung bewirken, können im allgemeinen wohl als nicht zutreffend abgelehnt werden.

Nach R. Meyer erfolgt die Geschlechtsumstimmung der Frauen durch Inkretion männlich gerichteter Zellwucherung in den Tumoren der Ovarien entweder direkt oder auf dem Umweg über die Nebenniere. Umstimmung erfolgt also durch Hormone; solche Entwicklungshormone bringen Nebenniere, Keimdrüsen und Teratome hervor.

Nach dem heutigen Stand der Untersuchungen scheint R. Meyer das Arrhenoblastom eine Geschwulstgruppe für sich zu sein und die Funktion der Vermännlichung zu besitzen, die den Teratomen und Teratoblastomen im allgemeinen abgeht, wenn auch in zwei Fällen (Geißler und Strassmann) neben dem bezeichnenden Parenchym Schleimepithel ohne nachweisbaren Zusammenhang gefunden wurde. Die Frage, ob die Grundlage der Arrhenoblastome mit einem Teratomkeim verbunden gewesen sei, wird eine sorgfältige Prüfung der Tumoren auf Schleimepithel nötig machen. — Ähnlich äußert sich G. A. Wagner, wenn er sagt, daß man Vermännlichung auch bei anderen Tumoren der Ovarien (Dermoidcysten und typischen multilokulären Cystadenomen) beobachtet habe, er behauptet aber, daß in diesen Fällen die Tumoren Zufallsbefunde seien und mit der Virilisierung nicht das geringste zu tun hätten. Er fordert, daß man nur dort die

bei Vermännlichung gefundenen Ovarialtumoren als ätiologische Faktoren für die Virilisierung ansprechen dürfe, wo die Zeichen der Vermännlichung nach Entfernung des Tumors verschwänden und Wiederverweiblichung einträte.

Diese Andeutungen in der Literatur veranlaßten zum Aufsuchen von Beschreibungen, daß Teratome — und sei es als Zufallsbefunde bei Zeichen der Vermännlichung — Virilisierung bewirkten. Es hat sich aber ein solcher beschriebener Fall nicht herausfinden lassen. Autoren, die erschöpfende Beschreibungen über das Kapitel der Ovarialteratome veröffentlicht haben (v. Szatmary, Schiller) erwähnen die virilisierende Fähigkeit der Teratome mit keinem Wort. Deswegen soll ein Fall mit Erscheinungen von Vermännlichung beschrieben werden, bei dem Anhaltspunkte für diese Tatsache klinisch lediglich eine Dermoidcyste bot, welche punktiert wurde.

Fall M. L.

Anamnese:

Anfang März 1934 bekam die 35jährige Pat. außerordentlich starke Schmerzen in Unterleib- und Kreuzgegend, die wehenartigen Charakter hatten. Leichte Schmerzattacken hatten schon einige Wochen vorher bestanden, waren aber von der Pat. nicht beachtet worden. Bei der Verschlimmerung des Zustandes Anfang März konnte eine innere Untersuchung nicht stattfinden, zumal Pat. menstruierte. Eine Untersuchung nach Ablauf der Regel, die einige Tage zu früh gekommen war, aber normal stark war, ergab eine Gebärmuttergeschwulst.

Als die Schmerzen stetig zunahmen, wurde der Pat. die Aufnahme in die Klinik vom Hausarzt geraten.

Menarche mit 17 Jahren, Periode regelmäßig alle 30/4—6 Tage lang, anfänglich schwache Blutungen. Im Alter von 20—22 Jahren Periode unregelmäßig, nach der Geburt des ersten Kindes regelmäßig und beschwerdefrei.

Drei normale Geburten und eine Fehlgeburt. Geraume Zeit nach der letzten Geburt stellte sich allmählich eine starke Behaarung des Kinnes, der Oberlippe, der Brust, des Rückens und der Oberschenkel ein, sodaß Patientin die Haare auf der Brust bereits mehrmals abrasiert hat.

Als Kind Masern. 1929 Nierenbeckenentzündung. Familienanamnese: o. B.

Befund:

Kräftige Frau, Haut und sichtbare Schleimhäute gut durchblutet.

Auffällig starke Behaarung an Kinn, Oberlippe, Brust, Rücken und Oberschenkel.

Beide Seitenlappen der Schilddrüse vergrößert. Herz und Lunge ohne pathologischen Befund.

Abdomen: adipöse, schlaffe Bauchdecken. Druckempfindlichkeit im ganzen Unterbauch, ebenfalls sind dort tumorartige Resistenzen palpabel, gut abgrenzbar im linken Unterbauch, dagegen unbestimmt im rechten. Hauptlokalisation in der Spinallinie.

Reflexe lebhaft.

Genitalbefund:

Vagina ziemlich eng, Portio steht weit vorn, hoch am oberen Rand der Symphyse. Uterus stark anteponiert, in Streckstellung ziem-

lich hochgeschoben. Hinter ihm ein mindestens kindskopfgroßer, im ganzen glatter, sehr praller, merkwürdig unempfindlicher Tumor, der tief in den Douglas hinunterreicht, das hintere Scheidengewölbe stark vorbuckelt, sodaß es tiefer steht als die Portio. Der Tumor gehört den rechtsseitigen Adnexen an, denn man fühlt von der rechten Uteruskante einen tubenähnlichen Strang auf die Vorderfläche des Tumors übergehend. Er reicht nach der rechten Seite fast bis an die Beckenwand heran, ist gegen diese aber nur wenig verschieblich, wohl durch das vordere Blatt des Lig. latum festgehalten. Nach links hin trägt der Tumor eine etwas weichere Fortsetzung, die sich deutlich von dem prallen Haupttumor absetzt. Ob es sich hier um einen Tumor der linken Adnexe handelt, oder ob dieses nur ein Teil des rechtsseitigen Tumors ist, bleibt fraglich, das letzte ist wahrscheinlicher. Vom Rectum aus fühl man, daß der Tumor den Douglas zum größten Teil ausfüllt, besonders aber in der rechten Hälfte. Er drängt die vordere Rectalwand sehr stark nach hinten vor, sodaß das Rectum bis auf einen schmalen Spalt eingeengt ist.

Wahrscheinlichkeitsdiagnose: Rechtsseitiger Ovarialtumor, unbeweglich, irgend wie mit Entzündungserscheinungen kompliziert, entweder ein Tubo-Ovarialabzeß oder ein sekundär infizierter Ovarial-Tumor.

20. 3. 34. Douglas-Punktion: Bei der Aspiration mit der Spritze kommt zunächst gelber, rahmiger Eiter, danach mehr etwas rötliche, dickflüssige, talgige Masse.

Laboratoriumsbefund: Leukozyten und Fettropfen, aber bakterioskopisch keine Bakterien.

Weiter Eröffnung des Douglas mit dem Landau-Vogelschen Instrument. Es entleert sich eine eitrige, teigige, bald gerinnende Masse. Die Austastung des Douglas mit dem Finger ergibt, daß man sich offenbar innerhalb eines Tumors befindet.

Krankheitsverlauf:

23. 3. Noch geringe Mengen eines bräunlich-schmierigen Ausflusses. Patientin fühlt sich schlapp, stetiges Ansteigen der Temp. bis auf 39,8°. Keine Druckschmerzhaftigkeit des Leibes.

27. 3. Nach Abfall der Temp. in den beiden letzten Tagen auf 36,6° bis 37,4° heute wieder Anstieg auf 39,6°. Es besteht noch leicht bräunlich-schmieriger Ausfluß.

5. 4. Senkungsreaktion des Blutes: 20 Min. (Linzemeier).

13. 4. Das Allgemeinbefinden der Patientin ist gut, der Ausfluß ist wieder etwas stärker, Temperatur immer noch leicht subfebril. Bei der Einstellung des Spekulums sieht man aus der Inzisionswunde im hinteren Scheidengewölbe grau-gelblich, dünnflüssigen Eiter kommen, auch entleeren sich einige lange Haare, womit die Diagnose: Dermoid gesichert ist.

23. 4. Beginn einer normalen Periodenblutung.

24. 4. Aufhören der Blutung.

5. 5. Einstellung: In der Inzisionsöffnung liegen einige Haare, die mit der Kornzange gefaßt und ausgedreht werden. Dadurch folgt noch ein weiteres Büschel Haare, das ziemlich dicht gedrängt, ungefähr Daumengröße hat. Danach tritt etwas grünlich-gelbe Flüssigkeit aus.

11. 5. Einstellung: Weiter reichliche Sekretion von eitrigem, übelriechendem Fluor. Auch heute wölben sich aus der Oeffnung einzelne Haare heraus, und es läßt sich bei vorsichtigem Zug mit der Kornzange ein großes Büschel Haare ohne jede Gewalt und ohne Schmerzen entfernen, wodurch natürlich der Abfluß des Tumorinhaltes freier wird.

Gynäkologische Untersuchung ergibt einwandfrei eine wesentliche Verkleinerung des großen Tumorkomplexes.
13. 5. Entlassung auf eigenen Wunsch nach Hause.

Später wurde das Dermoidcystom auf vaginalem Wege entfernt.

Die Pat. kommt 1½ Jahre später, nach Entfernung der Geschwulst zur Nachuntersuchung. Die Zeichen der Vermännlichung, insbesondere die starke Behaarung, bestehen auch heute noch, d. h. trotz Entfernung des Teratomes haben sich keinerlei Veränderungen im Aussehen der Pat. eingestellt.

Epikrise: Diese Beobachtung zeigt, daß in der Tat die Zeichen des Hirsutismus bzw. Virilismus nichts mit der Tumorbildung zu tun hatten, denn nach Entfernung der Geschwulst blieben die Symptome des Virilismus weiterhin bestehen.

Erwähnenswert wäre noch das Vorkommen von Pubertas praecox bei Teratomen, doch auch dafür sind wenig Fälle in der Literatur zu finden. (Kermauner, Fusino, Orel, Harris, Schwarz, Walsley, Fasold).

Kermauner sagt dazu: Die Zeichen von Pubertas praecox scheinen weniger in der Richtung verwertbar zu sein, daß zwischen Blastom und Frühreife eine Abhängigkeit besteht, als dahin, daß beide auf eine tiefergreifende Entwicklungsstörung hinweisen. Es ist bekannt, daß sich viele Teratome im Anschluß an die rechtzeitig einsetzende Pubertät oder auch an eine Schwangerschaft entwickeln. Daraus leitete Schiller ab, daß sich die Teratome, die mit einer Pubertas praecox vergesellschaftet gefunden werden, als Folge einer pathologischen vorzeitigen Pubertät entwickelten.

Daß Teratome sehr selten Pubertas praecox bewirken, zeigt eine Zusammenstellung von Hubert, Seyfarth und Termeer, die 186 Fälle von Ovarialteratomen bei Kindern ohne Pubertas praecox ergibt. Aus dieser Tatsache heraus läßt sich Schillers Ansicht wohl stützen. Schiller selbst beschreibt einen Fall von Pubertas praecox, bei dem — es handelt sich um ein 8jähriges Mädchen — die Erscheinungen nach der Exstirpation des Teratoms nicht verschwanden. Weiter ließ sich in dem Tumor kein Gewebe nachweisen, dem die Produktion eines reifebeschleunigenden Hormons zugeschrieben werden könnte. Schiller glaubt annehmen zu können, daß in diesem Falle die embryonal im Ovarialgewebe unentwickelt zurückgebliebenen Blastomeren im Gefolge der abnormal früh aufgetretenen Pubertät zur Entwicklung gelangt sind, so wie sie sonst vielfach durch den hormonalen Reiz der Pubertät oder der Gravidität zur Proliferation erweckt und angeregt werden.

Auf Grund des Studiums der Literatur und der eigenen Beobachtung ist es abzulehnen, daß Teratome irgend etwas mit Ver-

männlichung zu tun haben. Es ist bisher kein Fall bekannt, bei welchem nach Entfernung des Teratoms Zeichen von Vermännlichung geschwunden seien.

Epithelioma chorioektodermale.

Während früher die histologische Deutung der Ovarialtumoren mit der Diagnose: Carninom oder Sarkom sich erledigte, ist man in der neueren Geschwulstforschung immer mehr dazu gekommen, solche häufig schwer zu deutenden Tumoren aus der Gruppe der Carcinome und der Sarkome herauszusondern und sie in die Gruppe der Teratome einzuordnen.

R. Meyer hebt besonders hervor, daß es entwicklungsgeschichtlich zu begründen sei, wenn es in den Keimdrüsen zu „fehlerhafter Gewebsmischung ortsungewöhnlicher Differenzierung, Persistenz embryonaler Gewebsteile" kommen kann. So ist auch das Vorkommen von Geschwulstbildungen, die von den verschiedenen Keimblättern ausgehen, zu verstehen.

Da in dieser Arbeit gerade die Geschwulsbildung teratoider Herkunft behandelt wird, soll kurz auf eine Tumorart eingegangen werden, die von Pick 1904 unter dem Namen 'Epithelioma chorioektodermale' zuerst beschrieben wurde. Die Durchsicht der Literatur ergibt allerdings, daß der Tumor bei Zwittern und Intersexen gefunden wurde, er also nicht als hormonal aktiv wie die Arrhenoblastome gelten kann. Bei Brauer findet man folgende Erklärung für die Histogenese: „Diese Tumoren sind Teratome, die ihren komplexen Charakter verloren haben und sich nur nach einer Richtung hin entwickelten, wobei die Bestandteile der übrigen Keimblätter durch exzessive Wucherung bestimmter Abschnitte des einen erstickt wurden". Eine Zusammenstellung der Fälle bei Brauer einschließlich eines von ihm beschriebenen ergibt von 16 Fällen:

Einen männlichen Scheinzwitter, einen als Hermaphroditismus masculinus internus gedeuteten, einen Hermaphroditen ohne Bestimmbarkeit des Geschlechts, einen Fall von (Pseudo) Hermaphroditismus, einen echten Zwitter, während er seinen eigenen Fall einen Intersex nennt.

Es zeigt sich daraus, daß auch nur ein Teil der mit dem Tumor behafteten Frauen genitale Mißbildungen aufweist.

Wie von mehreren Autoren (R. Meyer u. a.) die Aussonderung dieser Tumorart — histologisch gesehen — abgelehnt wird, weil damit das große Gebiet der Eierstockgeschwülste nicht an Übersicht gewänne, so macht die Erklärung des Geschlechts — biologisch gesehen — bei vielen ihrer Trägerinnen Schwierigkeiten.

Zusammenfassend ist also über diese Tumorart zu sagen, daß sie nicht in der Lage ist, durch ihr Auftreten eine vermännlichende

Wirkung auf den weiblichen Organismus auszuüben, sondern, daß sie als — vielleicht besonders häufiger — Nebenbefund bei Intersexen gefunden wird. R. Meyer wirft sogar die Frage auf, ob diese Geschwulst bei sonst normalem Genitale nicht mindestens bei einem Geschlecht als Zeichen einer Keimdrüsenzwittrigkeit auch ohne sekundäre Zwitterzeichen zu gelten habe.

Die Geschlechtsmerkmalveränderungen bei dem Chorionepitheliom, von dem nach seiner Entstehung zwei Arten unterschieden werden, solche aus dem Trophoblasten eines befruchteten Eies und solche aus einer trophoblastischen Gewebsbeimengung in einem Teratom, dürften dahin zusammenzufassen sein, daß, wie aus den Beschreibungen in der Literatur (Garbarini, Warthin, Cooke, Herzenberg, Malloch, Siegmund, H. W. Schultze, Heidrich, Fels und Mathias) hervorgeht, das teratogene Chorionepitheliom nur beim Manne Schwangerschaftsveränderungen der Hypophyse und Gynäkomastie hervorruft.

Noch einer weiteren Tumorart begegnet man in der Literatur (H. O. Neumann, Alberti zit. nach Rob. Meyer, Kermauner), die mit Vermännlichung weiblicher Individuen in Zusammenhang gebracht wird:

Pseudomucincystom.

Betreffs der Histogenese war Pfannenstiel der Ansicht, daß das Follikelepithel als Grundlage für das Pseudomucincystom anzusprechen sei, ohne stichhaltige Beweise dafür zu haben. Diese Auffassung wird aber dann erklärlich, wenn man der Pfannenstiel'schen Teratomgenese gedenkt, die als ovulogene Theorie die Teratome aus den Eizellen entstehen läßt. Besonders hervorzuheben ist die wenig beachtete Theorie von Hanau, der die Pseudomucincystome als einseitig entwickelte Teratome auffaßt wegen der auffallenden Ähnlichkeit des Schleimepithels mit dem Epithel der Drüsen des Intestinaltraktus. Er unterscheidet also analog den einseitig entwickelten dermoidalen Teratomen einseitig entwickelte entodermale Cystome.

Ribbert, Pick, Schickele und R. Meyer haben diese Theorie übernommen.

Der Name des Tumors ist erheblichen Veränderungen ausgesetzt gewesen: Proliferes Myxoidcystom (Rokitansky), Cystadenoma proliferum glandulare (Waldeyer), Cystadenoma pseudomucinosum (Pfannenstiel).

In letzterer Zeit hat R. Meyer den Vorschlag gemacht, indem er dieHauptbetonung auf die Beteiligung des Epithels selbst und nicht auf ihr Erzeugnis legt, und den Namen Cystom mit dem eines Blastoms vertauscht wissen will, diese Art der Eierstockgeschwülste als 'Blastoma epitheliale pseudomucinosum' zu bezeichnen.

Zellform, Inhalt und Gesamtaufbau dieser Neubildungen sind nach Kermauner so ausgeprägt in ihrer Eigenart, daß es kein Organ im Körper gibt, welches genau dieselben Gewächsformen bilden würde. Bemerkenswert ist an diesen Geschwülsten, daß sie neben ihrer Fähigkeit der äußeren Sekretion, neben der Ausscheidung des Inhalts der Hohlräume, noch eine besondere Leistung des Epithels von allgemein biotischer Bedeutung aufzuweisen haben.

Der Darstellung Kermauners folgend, ergibt sich auch dort, wo von Bösartigkeit nichts nachweisbar ist, im Laufe der Zeit klinisch eine besondere Beeinflussung der Trägerin. Ein Merkmal, daß der Gesamtorganismus der Geschwulstträgerin wie bei keiner anderen Krankheit angegriffen wird, ist die Facies ovarica. Allerdings wird diese Facies oder Cachexia ovarica der alten Ärzte heute nur noch selten beobachtet. Sie drückt sich durch hochgradige Abmagerung, Oedem, Leibesausdehnung, eigenartige Gesichtszüge, eigenartige Körperhaltung mit Adynamie aus. Die diese Bilder auslösenden Stadien dürften doch der Ausdruck krebsiger Entartung sein, denn es sind gutartige Blastome 10—20 Jahre, in einem Falle von A. Mayer 40 Jahre getragen worden, ohne dieses Bild auszulösen. In einem unten zu beschreibenden Falle dürfte diese Facies ovarica angedeutet vorhanden gewesen sein. Auffallend waren dabei außerdem postoperative psychische Veränderungen und Krampfanfälle (epileptoide Krämpfe?). Der Tumor wurde histologisch als Pseudomucincystem mit carcinomatöser Entartung diagnostiziert.

Kermauner erklärt die Wirkung als eigene Funktion des Epithels, ohne dabei die genauen chemischen Vorgänge erkennen zu können. Er weist auf einen eigenartigen Befund hin, nach dem bei einem Pseudomucinblastom im Stroma des Bindegewebes zwischen den Cysten und in der Außenwand vereinzelte, mitunter auch in kleinen, unregelmäßigen Gruppen stehende Pigmentzellen oder Pseudoxanthomzellen gefunden wurden. Diese Pigmentzellen deuten vermutlich darauf hin, daß die Epithelien nicht nur eine äußere Sekretion, sondern auch eine sicher viel schwächere innere zu leisten imstande sind. Mit dieser pathologischen Inkretion mag auch die Facies ovariva erklärt werden.

Die Durchsicht der Literatur auf den Zusammenhang eines Pseudomucincystems mit Zeichen von Vermännlichung ergibt nur eine recht geringe Anzahl von Fällen und dürfte, kritisch gesehen, wieder nur als Zufallsbefund zu deuten sein.

Thaler hat 1922 auf dem Innsbrucker Kongreß von einem Fall von Pseudomucincystom berichtet, wo vorübergehend Zeichen von Vermännlichung (Hypertrichose) bestanden und hat dabei auffallend große Mengen der oben angedeuteten Pigmentzellen gefunden. Es handelte sich um eine 32jährige Frau mit männlicher Behaarung, penisartiger, hypospadischer Klitoris und im übrigen

weiblichen Genitale. Das linke Ovar war in ein Pseudomucincystom umgewandelt, dessen Rinde in geringer Ausdehnung an einer Stelle einen Einschluß enthielt, der als blastomatös gewucherte, ganz unausgereifte Hodenanlage gedeutet werden kann. Thalers Diagnose lautete: Blastomatöse Ovotestis (?) bei scheinbarem Pseudohermaphroditismus femininus externus. Kritisch gesehen, dürften die Vermännlichungserscheinungen nicht auf das Cystom, sondern auf die Hodenanlage zurückzuführen sein.

Von einem weiteren Fall: Pseudomucincystom mit Vermännlichung berichtet Alberti, zit. nach R. Meyer, das durch Stieldrehung völlig hämorrhagisch war. Genaue Angaben über diesen Fall sind nicht zu eruieren. — Anschließend soll ein Fall von Pseudomucincystom bei einer Patientin beschrieben werden, die durch starke Behaarung an Kinn und Oberlippe Zeichen von Vermännlichung bot.

Fall E. W.

Anamnese:

51jährige Patientin leidet seit Jahren an Kopfschmerzen. Ernstere Erkrankungen hat sie nicht durchgemacht. Seit Weihnachten 1935 klagt siegt über Schmerzen in der rechten Unterbauchseite. Am 9. 3. 36 erkrankte Pat. an einer Erkältung und bekam wieder einen heftigen Schmerzanfall in der rechten Unterbauchseite mit Erbrechen.

Menarche mit 13 Jahren. Periode immer regelmäßig, etwas verstärkte Blutung mit Kreuzschmerzen. Eine normale Geburt. Keine Fehlgeburt.

Menopause seit 3 Jahren. Seit dieser Zeit ungefähr bemerkt Patientin zunehmenden Bartwuchs an Kinn und Oberlippe. Andere Veränderungen, wie Haarausfall auf dem Kopf, Tieferwerden der Stimme, Behaarungsanomalien an anderen Körperstellen sind der Pat. nicht aufgefallen.

Familie: Vater mit 70 Jahren an Krebs gestorben, Mutter mit 70 Jahren an Hirnschlag. Sonstige Familienanamnese o. B.

Befund:

Mittelgroße Patientin in mäßigem Kräftezustand. Haut und sichtbare Schleimhäute schlecht durchblutet. An Kinn und Oberlippe typisch männliche Behaarung. (s. Bild.) Am Körper sonst keine virile Behaarung und keine Veränderungen der sekundären Geschlechtsmerkmale.

Herz: Geringe Dilatation nach rechts und links. Töne rein.

Lunge: Grenzen schlecht verschieblich, Zwerchfellhochstand auf der rechten Seite. Über beiden Unterlappen diffuse bronchitische Geräusche.

Abdomen: Bauch stark vorgewölbt, Bauchdecken gespannt, Druckschmerz im linken Unterbauch. Es ist ein Tumor zu palpieren, der 2 Querfinger breit über den Nabel hinaufreicht.

Extremitäten: Keine Varizen, keine Oedeme.

Nervensystem: Reflexe auslösbar, keine pathologischen.

Genitalbefund.

Normale Behaarung des Mons veneris und der großen wulstigen Labien. Kleine Labien leicht flügelförmig ausgezogen. Geringer Descensus der hinteren Vaginalwand, Rötung der Urethralmündung, mittelstarke Rötung der Vaginalschleimhaut.

Einstellung: Vagina glatt überhäutet, faltig. Portio plump. Mm. quergespalten. Erosio der hinteren Mm.-Lippe.

V. U. Portio links von der medianen Sagittalebene in der Sp. L., zylindrischer Zapfen. Vordere Mm.-Lippe etwas ausgezogen, Mm. quergespalten, sieht nach dem Scheideneingang. Uterus gestreckt und nach dem Douglas zu verdrängt, derb, rekliniert, gut hühnereigroß. Ein großer Tumor, der weit über den Nabel reicht, füllt den Bauch aus. Eine genaue Trennung des Uterus von dem Tumor ist unmöglich, einerseits wegen der starken Bauchdeckenspannung, andererseits wegen der Schmerzhaftigkeit, die besonders auf der linken Unterbauchseite besteht.

Diagnose:

Riesiger Ovarialtumor.

Verlauf:

9. 4. 36. Heute früh 2 Uhr bekam Patientin plötzlich einen starken Hustenanfall. Sie wurde blau und schlug um sich. Es trat Schaum vor den Mund. Der Puls war sehr klein, zeitweise nicht mehr palpabel. Der Zustand dauerte ungefähr 10 Minuten. Es war ein Zungenbiß entstanden.

Am folgenden Morgen konnte sich Pat. an nichts erinnern. Auf Befragen gab sie an, daß sie früher nie ähnliche Erscheinungen gehabt habe. Epilepsie in der Familie nicht bekannt.

Nach Vorbereitung des Herzens.

16. 4. 36. Laparotomie in Avertin-Rektalnarkose: Großer unterer Mittelschnitt, der bis über den Nabel hinauf verlängert werden mußte, um den großen, cystischen Tumor, der wenig mit der Umgebung verwachsen war, zu luxieren. Abtragung des Tumors von der rechten Tubenecke, dann Versorgung der rechtsseitigen Spermaticalgefäße. Bauchnaht.

Histologischer Befund (H. O. Neumann): Auf der Schnittfläche erweist sich der Tumor, der 3070 gr. schwer und 24:19, 5:9 cm. groß ist, als aus größeren und kleineren cystischen Räumen bestehend. Diese Cysten sind mit gelatinösem Inhalt gefüllt.

Histologisch handelt es sich um ein typisches Pseudomucincystom. An einzelnen Abschnitten hat man den berechtigten Verdacht, daß es sich um carzinomatöse Entartung handelt. Wenn auch bei weiteren Untersuchungen die einzelnen Schlauchformationen keine Atypien im Epithel aufweisen, so spricht aber doch ihre ganze Anordnung durchaus für Malignität. Mucinfärbung positiv.

Diagnose:

Carzinomatös entartetes Pseudomucincystem.

Postoperativer Verlauf:

Am dritten Tage nach der Operation trat wieder ein epileptiformer Anfall auf, wie er schon vor der Operation beobachtet wurde. Vom 8. Tage ab wird die Patientin mehr und mehr apathisch. Sie klagt über Kopfschmerzen. Als am 10. Tage die Fäden aus der pp. verheilten Laparotomienarbe entfernt wurden, und Pat. aufgefordert wurde aufzustehen, war sie nicht dazu zu bewegen. In den folgenden Tagen nimmt der apathische Zustand immer mehr zu, sodaß Pat. keine Handreichung (Essen, Waschen, Anziehen usw) mehr ausführt.

Pat. wird am 15. Tage nach der Operation vom Ehemann nach Hause abgeholt.

Während des postoperativen Kliniksaufenthaltes war kein Zurückgehen der Behaarungsanomalie festzustellen. — Längere Zeit später ist die Pat. zu Hause an Bronchopneumonie gestorben.

Irgend eine Veränderung im Sinne der virilen Gesichtsbehaarung war nicht eingetreten.

Epikrise:

Auch in diesem Falle muß die virile Behaarung als Matronenbart aufgefaßt werden. Das gleichzeitige Cystom hatte, wie der spätere Verlauf zeigt, nichts mit der Behaarung zu tun.

Zusammenfassung:

In der vorliegenden Arbeit wurde mir die Aufgabe gestellt, diejenigen Beschreibungen zusammenzustellen, die über das Auftreten von Vermännlichung infolge von Teratomen des Ovarium und Pseudomucincystomen der Eierstöcke berichten.

1. Es ergab sich, daß bisher keine einwandfreie Beobachtung im Schrifttum vorliegt.
2. Es wurde ein in der Universitäts-Frauenklinik Marburg beobachteter Fall von viriler Behaarung und gleichzeitigem Teratom des Ovarium eingehend beschrieben und kritisch besprochen.

   In diesem Falle zeigte es sich, daß die virile Behaarung auch nach Entfernung der Geschwulst weiter bestand, daß sie also sicher nichts mit dem Geschwulstwachstum zu tun hatte.
3. Auch ein Pseudomucincystom mit dem Auftreten viriler Behaarung bei der Geschwulstträgerin wurde in der Universitäts-Frauenklinik Marburg beobachtet, und auch in diesem Falle mußte die Behaarung als Matronenbart aufgefaßt werden, da die Behaarung nach Entfernung der Geschwulst nicht verschwand.
4. Es hat sich also bisher gezeigt, daß keiner dieser Tumoren als auslösender Faktor anzusehen ist, sondern daß nur Arrhenoblastome und hypernephroide Tumoren Vermännlichung bewirken.

Zum Schluß der Arbeit ist es mir eine angenehme Pflicht, Herrn Geh. Med. Rat, Professor Dr. med. E. Kehrer für die freundliche Übernahme des Correferates meinen Dank zum Ausdruck zu bringen.

Besonderen Dank schulde ich Herrn Professor Dr. med H. O. Neumann für die Überlassung des Themas und die Übernahme des Referates, sowie für die wertvollen Anregungen bei Abfassung der Arbeit.

LITERATUR

Aitken: Atypisches Teratom und Sphäroidzellen-Carcinom bei Eunuchoidismus bei einer anscheinenden Frau. Zentralbl. f. Gyn. 1934 Nr. 34.

Berner: Ein menschlicher Ovarialtumor mit vermännlichendem Einfluß auf seine Trägerin. Fall von Adenoma tubulare testiculare. Ref. Ber. über gesamte Gyn. und Geburtsh. Bd. IX, 1924.

Blair-Bell: Proc. roy. Soc. Med. VIII, 1915.

Brauer: Eigenartige Keimdrüsengewächse bei einem Intersex, gleichzeitig ein Beitrag zur allgeminen Pathologie des Zwittertums. Sonderabdruck a. d. Frkfrtr. Ztg. f. Pathologie.

Geisler: Ovarialtumor und Virilismus. Zentralbl. f. Gyn 1928, S. 1168.

Goldschmidt: Die sexuellen Zwischenstufen. J. Springer 1931.

Halban: Zur Frage der Geschlechtscharaktere. Arch. f. Gyn. 130, 1927.

„ Tumoren und Geschlechtscharakter. Ztschr. für Konstitutionsforschung 1925.

„ Beeinflussung des Geschlechtscharakters durch Tumoren. Wien. Klin. Wochenschr. 1925.

Harris: Carcinomatöses Teratom des Ovariums mit Frühreife und vorzeitiger körperlicher Entwicklung. Surg. gynecol. a. obstetr. Bd. 41 Nr. 2, 1925. (Ref. Ber. üb. d. ges. Gyn. und Geburtsh. Bd. IX, S. 204.)

Heidrich, L. — E. Fels und E. Mathias: Testiculäres Chorionepitheliom mit Gynäkomastie und einige Schwangerschaftserscheinungen. Gleichzeitig ein Beitrag zur Pathologie der hormonalaktiven Gewächse. Bruns Beiträge 150, 1930.

Kermauner: In: Veit-Stoeckel, Bd. VII.

Klaften: Beitrag zur Kenntnis des soliden, großzelligen Ovaricalcarcinoms bei Pseudohermaphoriditismus. Zentralbl. f. Gyn. 1932, Nr. 33.

Meyer, Rob.: Über die Art der zu Erscheinungen von Vermännlichung führenden Ovarialtumoren. Ztschr. f. Gyn. und Geburtsh. Bd. 98.

„ Beitrag zur Frage der Funktion von Tumoren der Ovarien, insbesondere solcher, die zur Entweiblichung und zur Vermännlichung führen. Zentralbl. f. Gyn. 1930.

„ Zur Pathologie der zur Vermännlichung führenden Tumoren der Ovarien. Zentralbl. f. Pathologie 48 (1930).

Moszkowski: Blastom und Intersexualität (sowie Pubertas praecox). Wien. Klin. Wochenschr. 1932, II.

Neumann, Hans Otto: Experimentelle Studien zum Problem der Geschlechtsumwandlung. Ztschr. f. Gyn. und Geburtsh. Bd. 101, 1932.

„ Beiträge zur Kenntnis seltener Ovarialblastome. Arch. f. Gyn 130, 1927.

„ Geschlechtsumstimmung und Tumorbildung. Arch. f. Gyn 132, 1927.

„ Pathologie und Klinik der benignen Ovarialblastome. Ber. üb. d. ges. Gyn. und Geburtsh. Bd. X.

Pick: Über Neubildung am Genitale bei Zwittern. Arch. f. Gyn. 76, 1905.

Pol: Zwittrigkeit und Geschwulsbildung. Zentralbl. f. allg. Pathol. und pathol. Anatomie. 45, Nr. 8 und 9, 1924, S. 266.

Schiller: Zur Frage der Spezifität vermännlichender Ovarialtumoren. Arch. f. Gyn. 160, 1935.
Sellheim: Weibliche Entwicklungsantriebe und Möglichkeit der Geschlechtsumkehr. Arch. Frauenklinik und Konstitutionsforschung. XII, 1926.
Spielmann: Tubular adenoma (arrhenoblastoma) of ovary. Amer. J. Obstetr. 25 (1933).
Stübler u. Brandes: Zur Pathologie und Klinik der Ovarialtumoren. Würzburger Abh. a. d. Gesamtgeb. d. Med. Bd. 21, H. 9, 1924.
Szathmary, von: Über die klinische Bedeutung und zur Pathologie der Ovarialteratome. Arch. f. Gyn. 159, S. 653.
Tandler und Groß: Die biologischen Grundlagen der sekundären Geschlechtscharaktere. Berlin 1913.
Termeer: Ovarialgeschwülste im Kindesalter und Pubertas praecox. Arch. f. Gyn. 127, 1926.
Thaler: Blastomatöse Ovotestis bei scheinbarem Hermaphroditismus femininus externus. Arch. f. Gyn. 117, S. 430.
Wagner, G. A.: Geschlechtsmerkmale und ihre Beeinflussung durch Tumoren. Ztschr. f. Gyn. und Geburtsh. 98, 1930.
„ Über Vermännlichung durch bestimmte Ovarialtumoren. Dt. Med. Wochenschr. 1930, II, S. 1120.

LEBENSLAUF

Am 25. Januar 1911 wurde ich, Heinrich Wetzel, als Sohn des Kaufmanns August Wetzel und seiner Ehefrau Anna, geb. Sprenger, in Großtychow geboren.

Nach 3jährigem Besuch der Grundschule und 1jährigem Besuch der Vorschule des König-Wilhelm-Gymnasiums zu Stettin, trat ich Ostern 1921 in die Sexta desselben Gymnasiums ein und verließ es mit dem Zeugnis der Reife Ostern 1930.

Das Studium der Medizin begann ich in Marburg. Nach bestandener ärztlicher Vorprüfung hörte ich in meinen klinischen Semstern in Marburg, Berlin und Marburg, wo ich am 20. Dezember 1935 das Medizinische Staatsexamen bestand.

Zur Zeit bin ich Medizinalpraktikant an der Universitäts-Frauenklinik zu Marburg.

Meine akademischen Lehrer waren:

in Marburg: Alverdes, Baur, Boeminghaus, Brock, Claussen, Dittler, Eimer, Freudenberg, Geßner, Göppert, Grüneisen, Grueter, Hildebrand, Jaeck, Jahrmärker, Jacobshagen, Kehrer, Klapp, Klewitz, Kretschmer, Kutscher, Kestermann, Loebell, Meerwein, Nauck, Naujoks, Neumann, Pfannenstiel, Ruete, Rix, Schwenkenbecher, Schrader, Strecker, Uffenorde, Versé, Wiedhopf;

in Berlin: v. Bergmann, Bessau, Frieboes, Frommolt, Philipp, Rössle, Stoeckel.



LEBENSLAUF

Am 25. Januar 1911 wurde ich, Heinrich Wetzel, als Sohn des Kaufmanns August Wetzel und seiner Ehefrau Anna, geb. Sprenger, in Großtychow geboren.

Nach 3jährigem Besuch der Gemeindeschule und 1jährigem Besuch der Vorschule des König-Wilhelm-Gymnasiums zu Stettin, trat ich Ostern 1921 in die Sexta desselben Gymnasiums ein und erhielt es mit dem Zeugnis der Reife Ostern 1930.

Das Studium der Medizin begann ich in Marburg. Nach bestandener ärztlicher Vorprüfung hörte ich in meinen klinischen Semstern in Marburg, Berlin und Marburg, wo ich am 20. Dezember 1935 das Medizinische Staatsexamen bestand.

Zur Zeit bin ich Medizinalpraktikant an der Universitäts-Frauenklinik zu Marburg.

Meine akademischen Lehrer waren:

in Marburg: Alverdes, Baur, Borchardt, Brock, Claussen, Dittler, Eimer, Freudenberg, Geßner, Göppert, Grüneisen, Grueter, Hildebrand, Jaeck, Jahrmärker, Jacobshagen, Kehrer, Klapp, Klewitz, Kretschmer, Kutscher, Kestermann, Loebell, Meerwein, Nauck, Naujoks, Neumann, Pfannenstiel, Ruete, Rix, Schwenkenbecher, Schrader, Strecker, Uffenorde, Versé, Wiedhopf;
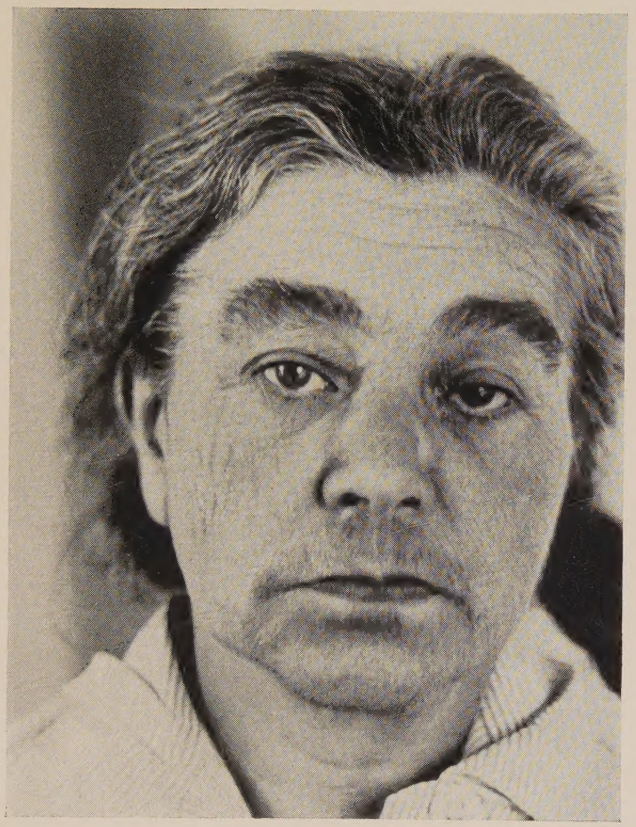
in Berlin: v. Bergmann, Bessau, Frieboes, Frommolt, Philipp, Rössle, Stoeckel.